Cas clinique. Classe I DDM articulé antérieur inversé.

Editions CdP. Complément au livre Moinard C.
"Traitement mixte", CDP, 2014, coll Guide Clinique.
Tous droits réservés.

Détails du traitement :

Le traitement de ce patient a débuté à 9 ans 6 mois par la mise en place de boîtiers incisifs, d'un lip bumper mandibulaire de KORN et d'un ELN pour engager la réhabilitation de la fonction linguale. Après 3 mois, des tractions ont été réalisées avec un masque de SALAGNAC pendant 5 mois environ. Un lip bumper maxillaire de KORN a alors été mis en place et le patient a conservé ses lips et un ELN jusqu'à la mise en place de l'occlusion, c'est à dire pendant 19 mois. Durant cette phase, les extractions des dents de lait restantes ont été réalisées et l'ELN a du être changé à deux reprises. A 11 ans 10 mois, les lips bumpers ont été déposés et une contention de 33 à 43 a été collée. Les photos de fin de traitement ont été prises environ deux ans après la mise en place de la contention collée.

Editions CdP. Complément au livre Moinard C.
"Traitement mixte", CDP, 2014, coll Guide Clinique.
Tous droits réservés.

9 ANS 2 MOIS

13 ANS 11 MOIS

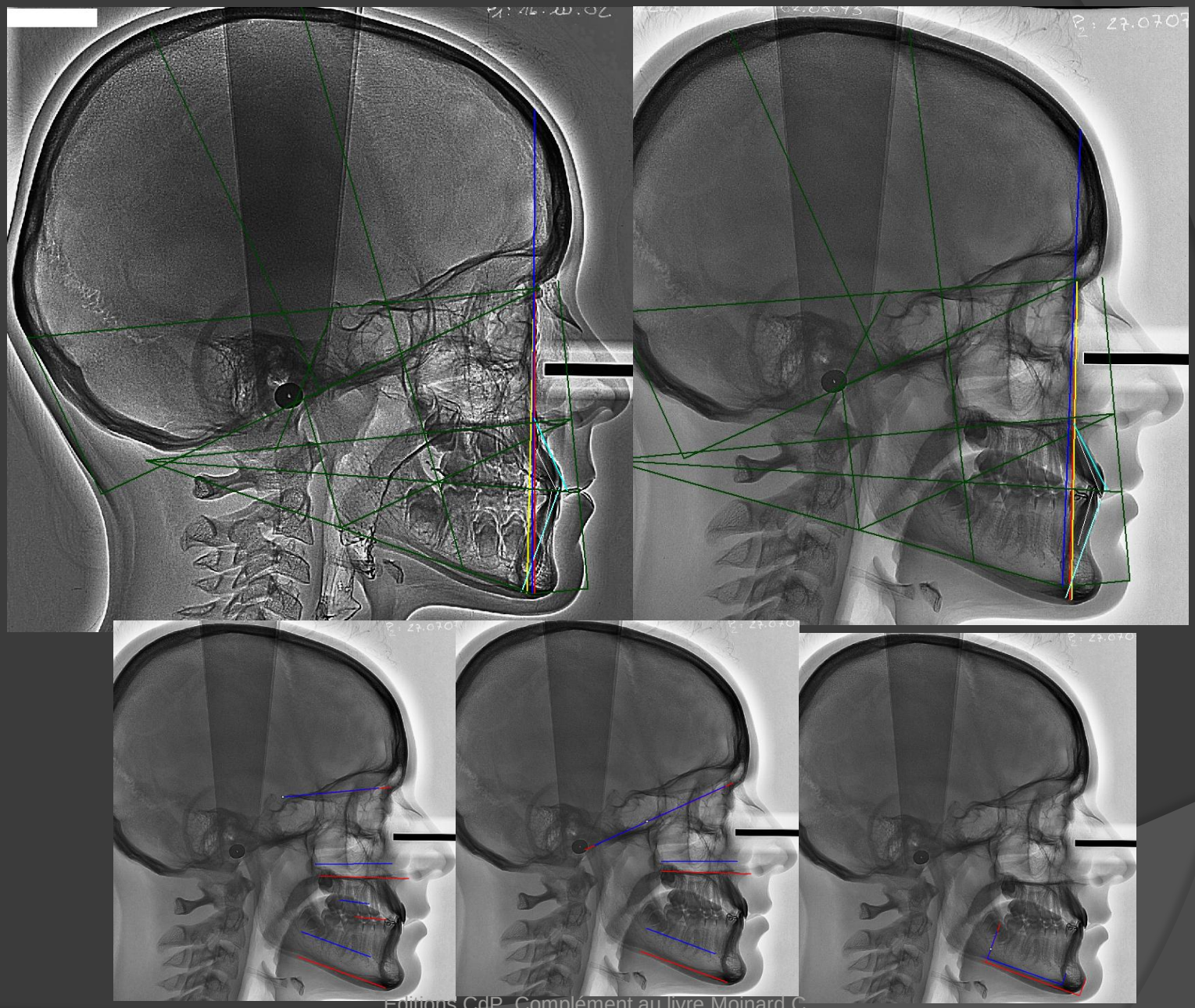

Editions CdP. Complément au livre Moinard C.
"Traitement mixte", CDP, 2014, coll Guide Clinique.
Tous droits réservés.

9 ANS 2 MOIS

13 ANS 11 MOIS

Editions CdP. Complément au livre Mollard C. "Traitement mixte", CDP, 2014, coll Guide Clinique.
Tous droits réservés.

Editions CdP. Complément au livre Moinard C.
"Traitement mixte", CDP, 2014, coll Guide Clinique.
Tous droits réservés.